AUS DEM PATHOLOGISCHEN INSTITUT DER UNIVERSITÄT KIEL.
(DIREKTOR: HERR GEHEIMER RAT PROF. DR. LUBARSCH.)

UC UNIVERSITY LIBRARY FEB 1921

EIN BEITRAG ZUR KENNTNIS DER SOGENANNTEN RHABDOMYOME DES HERZENS

LIBRARY MEDICAL SAN FRANCISCO

INAUGURAL-DISSERTATION

ZUR ERLANGUNG DER DOKTORWÜRDE DER HOHEN MEDIZINISCHEN FAKUATÄT DER KGL. CHRISTIAN-ALBRECHTS UNIVERSITÄT ZU KIEL

EINGEREICHT VON

HINRICH REHDER

BERLIN
DRUCK VON GEORG REIMER
1914

AUS DEM PATHOLOGISCHEN INSTITUT DER UNIVERSITÄT KIEL.
(DIREKTOR: HERR GEHEIMER RAT PROF. DR. LUBARSCH.)

EIN BEITRAG ZUR KENNTNIS DER SOGENANNTEN RHABDOMYOME DES HERZENS

INAUGURAL-DISSERTATION

ZUR ERLANGUNG DER DOKTORWÜRDE DER
HOHEN MEDIZINISCHEN FAKUATÄT DER
KGL. CHRISTIAN-ALBRECHTS UNIVERSITÄT
ZU KIEL

EINGEREICHT VON

HINRICH REHDER

BERLIN
DRUCK VON GEORG REIMER
1914

Nr. 118. Rektoratsjahr 1913—1914

Referent: Lubarsch
Zum Druck genehmigt

Lüthje
z. Z. Dekan

Sonderabdruck aus Virchow Archiv Bd. 217.
Herausgegeben von Geh. Rat Prof. Dr. J. Orth.
Verlag von Georg Reimer

Nachdem im Jahre 1863 v. Recklinghausen[1]) den ersten als Rhabdomyom des Herzens allgemein anerkannten Fall von primärer Geschwulst des Myokards beschrieb, sind nach der kürzlich erschienenen Veröffentlichung von Bundschuh[2]) nur 17 weitere solche Fälle bekannt geworden, zu denen jetzt noch ein von Jonas[3]) im Jahre 1912 beschriebener und der unsrige als 19. und 20. Fall hinzukommen[4]). Zudem ist die formale und vor allem die kausale Genese dieser eigenartigen „Geschwulst" noch keineswegs so geklärt, daß nicht die Beschreibung und bildliche Wiedergabe eines jeden neuen derartigen Befundes wünschenswert erschiene.

In dem vorliegenden Falle handelt es sich um einen Befund bei der gerichtlichen Obduktion der Leiche eines Neugeborenen zwecks Feststellung der Todesursache. Nach Angabe des Obduzenten war das Kind vollkommen ausgetragen, gut entwickelt und an den übrigen Organen nichts Besonderes festzustellen. Die Lungen erwiesen sich bei der Schwimmprobe als lufthaltig, somit mußte das Kind nach der Geburt noch einige Atemzüge getan haben. Das zunächst in Alkohol aufbewahrte Herz wurde zwecks näherer Untersuchung von Herrn Dr. Boie-Wesselburen dem Pathologischen Institut zu Kiel überlassen und hier in Formol eingelegt. Gehirn und Nieren hatten makroskopisch keine Besonderheiten geboten und waren nicht aufgehoben worden.

Das Herz ist im ganzen erheblich verbreitert. Der Kammerabschnitt hat die Gestalt eines stumpfen Kegels, dessen Basis 5,5 cm bei einer Höhe von 4 cm mißt. Schon äußerlich fällt auf der Vorderfläche des Herzens eine subepikardial gelegene, Herzspitze und linke Herzkante stark abrundende, walnußgroße „Tumormasse" auf, welche auf der Vorderfläche des Herzens die ganze untere Hälfte, auf der Rückfläche das untere Drittel des linken Herzens einnimmt. Das „Tumorgewebe" wölbt das Epikard erheblich vor und ist gegen das Myokard, außer durch seine rötlich-grauweiße Farbe und etwas weichere Konsistenz, durch eine tiefe Furche abgegrenzt, die an der Vorderfläche des Herzens in halber Höhe der absteigenden Kranzgefäße beginnt und, allmählich seichter werdend, abwärts um die Herzkante herum zur Rückfläche verläuft, um bald hinter der Herzkante senkrecht in die Herzspitze überzugehen. Gegen die Vorderfläche der rechten Kammer ist die „Neubildung" nur undeutlich abgegrenzt.

Nach Eröffnung des Herzens mittels der Kantenschnitte und Anlegung eines Schnittes durch die Hauptmasse des „Tumorknotens" ergibt sich, daß dieser in Form eines kurzen breiten Keiles in die Muskulatur des Kammerseptum eindringt. Die Basis des Keils wird durch die beschriebene

---

[1]) Verhandl. d. Berliner geburtshilfl. Gesellschaft 1863 und Monatsschr. f. Geburtskunde Bd. XX.

[2]) Zieglers Beiträge Bd. 54, S. 278.

[3]) Frankfurter Zeitschr. f. Pathol. Bd. 11, S. 105.

[4]) Die Veröffentlichung zweier weiterer Fälle durch Herrn Prosektor Dr. Steinbiß, Bethel-Bielefeld, ist in nächster Zeit zu erwarten.

subepikardiale Partie gebildet und die abgerundete Spitze ist hinter dem Ursprung des medialen Papillarmuskels der Trikuspidalis gelegen. Der Spitzenteil des Knotens wird rings von einer dünnen Schicht anscheinend normaler Septummuskulatur mantelartig umgeben, welche dann nach unten in das Myokard der linken und rechten Kammer übergeht. Nirgends erscheint das Gewebe dieses Knotens subendokardial. Der Tumorkeil ist gegen die Umgebung scharf abgegrenzt, ohne jedoch eine eigentliche Kapsel zu besitzen, nicht herausschälbar, von weicherer Konsistenz und namentlich in den zentralen Teilen von zart schwammigem Bau. Seine größte Länge beträgt 3 cm, die größte Dicke 2,3 cm. In den Rand der „Neubildung" gehen besonders im oberen Abschnitt ziemlich zahlreiche Faserzüge aus dem umgebenden Myokard über, während in die Spitze reichlich, teils kurze, breite, fingerförmige Züge, teils längere zarte Fasern aus der Septummuskulatur einstrahlen, so daß hier Muskulatur und „Tumorgewebe" innig verflochten erscheinen.

Während die rechte Kammer normale Weite hat, ist die linke durch den Septumknoten in sagittaler Richtung erheblich eingeengt und flach schalenförmig der Rückseite desselben angelagert. Die Wand der rechten Kammer ist hypertrophiert, 0,6 cm dick, die Papillarmuskeln sind auffallend kurz und dick, aber frei von „Tumorgewebe".

Ein weiterer, über bohnengroßer, länglicher Knoten sitzt dem Spitzenteil des beschriebenen mit kurzem dicken Stiel an, von ihm getrennt durch eine nicht ganz 1 mm dicke Schicht des erwähnten Septummyokardmantels. Dieser Knoten ragt, vor dem Ursprung des medialen Papillarmuskels entspringend, nur mit einem Endokardüberzug versehen, zunächst frei in die rechte Kammer hinein, biegt dann bald in Form eines stumpfen Hakens nach vorn oben um und reicht mit eiförmig abgerundetem Ende bis zum Klappenansatz in die Pulmonalarterie hinein, deren Lumen zu drei Vierteln ausfüllend. Der endokardiale Überzug ist allenthalben glatt, zart und frei von Verwachsungen.

Zwei kleinere, über erbsengroße Herde liegen subepikardial in der Vorderwand der rechten Kammer nahe dem Septum und der Herzspitze, ohne das Epikard vorzuwölben. Auch diese Herde dringen nirgend bis zum Endokard vor.

Ferner zeigt das trabekuläre Netz der linken und rechten Kammer vereinzelte knollige, bis über hirsekorngroße, durch „Tumorgewebe" gebildete Verdickungen und Auswüchse.

Die Vorhofmuskulatur und die ganze Rückwand des Herzens sind frei von Einlagerungen. Der Klappenapparat zeigt keine Besonderheiten.

Das mikroskopisch zu untersuchende Material wurde in Paraffin eingebettet und zur Färbung vornehmlich Hämatoxylin und Eosin und die van Giesonsche Methode angewandt. Der Glykogennachweis gelang nach der Bestschen Methode. Außerdem wurden Gefrierschnitte mit Hämalaun und Scharlachrot auf Fett gefärbt.

Die mikroskopische Untersuchung ergab eine Zusammensetzung der großen und kleinen „Tumoren" aus typischen Rhabdomyomzellen, die im ganzen mit den früheren Befunden derartig übereinstimmen, daß eine kurze Beschreibung genügen mag. Außerdem aber bietet unser Fall einige Besonderheiten, die eine eingehendere Behandlung erfordern.

Das „Tumorgewebe" hat sich etwas blasser als das umgebende Myokard gefärbt und zeigt schon makroskopisch einen zart netzartigen Bau. Den Grundstock dieses Gefüges bilden bindegewebige Balken, Züge und Fasern, die, als Fortsetzung des intermuskulären und subepikardialen bzw. subendokardialen Bindegewebes in die Neubildung einstrahlend, sich in feinste Fibrillen auflösen, und bei der van Gieson-Färbung intensiv rot, mit Hämatoxylin-Eosin zart graurosa gefärbt sind. In diesem baumartigen Grundstock liegen gleichsam aufgehängt die Myommaschen, teils zu größeren Komplexen vereinigt, teils isoliert. Durch die aneinandergelagerten und innig verflochtenen Maschenwände wird innerhalb des Bindegewebsgerüstes ein äußerst kompliziertes, aus feineren und gröberen Bälkchen sich zusammensetzendes Netzwerk gebildet, welches mit Hämatoxylin-Eosin und nach van Gieson die gleiche Färbung annimmt wie das umgebende Myokard und meist eine deutliche Querstreifung erkennen läßt. Die von diesem Netzwerk gebildeten Maschen zeigen alle Übergänge von großen polygonalen zu kleineren, rundlichen, iso-

diametrischen bis zu langgestreckten, spaltartigen Formen. Auch bezüglich des Inhalts der Maschen stimmt unser Fall mit den eingehenden Beschreibungen von Seiffert[1]), Abrikossof[2]) und Bundschuh fast völlig überein.

Die größeren Knoten sind im ganzen gegen das Myokard durch eine verhältnismäßig zarte Bindegewebsschicht abgegrenzt, die ziemlich reichlich, namentlich an der Spitze des keilförmigen Septumknotens von gröberen bis feinsten Myokardzügen durchbrochen wird, welche dann, in einzelne Fibrillen sich auffasernd, in die „Tumorfibrillen" kontinuierlich übergehen (Fig. 1, Taf. IV). Im Innern der Knoten ist das Bindegewebe mäßig reichlich entwickelt, nicht kernreicher als das intermuskuläre Gewebe.

Bezüglich der Anordnung der einzelnen Maschenarten hat nun Seiffert eine gewisse Gesetzmäßigkeit im Aufbau der von ihm beobachteten „Tumoren" festgestellt: „Im großen und ganzen bildet dieses mit reichlichen spinnenartigen Zellen ausgestattete gröbere Maschenwerk die peripherischen Teile der Geschwulstknoten, welche an das normale Myokard angrenzen. Im Zentrum der größeren Knoten dagegen werden die Maschen mehr gleichmäßig an Gestalt, mehr rund und im ganzen kleiner. Ihre häufig etwas schmälere Wand wird von der gleichen, im ungefärbten Präparat körnig erscheinenden, mit Eosin diffus rot, mit Pikrinsäure gelb sich färbenden Substanz gebildet wie die Wand der größeren Maschen. Auffälliger noch ist in diesem Bezirk die geringere Zahl der vorhandenen Zellen. Am seltensten und dann viel kleiner sind hier die spinnenähnlich im Raum der Masche aufgehängten Zellen. Häufiger ist die Wand einer solchen Masche an einer Seite derselben nach innen vorgebuchtet und trägt in einer solchen Anschwellung ihres Protoplasma einen kleineren, ovalen, intensiver gefärbten und weniger bläschenartig erscheinenden Kern als die oben geschilderten spinnenähnlichen Zellen.

Auch Bundschuh sieht, daß vorwiegend in der Mitte der größeren Knoten folgende Gewebsstruktur vorherrscht: „Hier ist das Gewebe fibrillenreicher, es hat sich weiter differenziert, ist nicht mehr so großmaschig und unregelmäßig gestaltet; die Fächer des Netzwerkes sind länglich, schmal, oft fast rechteckig und bestehen aus zahlreichen, feinen, jedoch dickeren, als das vorherbeschriebene, und dichter gelagerten, längs- und meist einander parallelverlaufenden, deutlich quergestreiften Fibrillen, die das Lumen der Maschen fast völlig einnehmen, in der Maschenmitte lockerer, an deren Peripherie dichter liegen; in ihrer Mitte liegen ein oder mehrere, oft von kleinem lichteren Hofe umgeben, sehr kleine, längliche und unregelmäßige Kerne. Die quergestreiften Fibrillen dieser Maschen verflechten sich fast immer mit denen benachbarter Zellen. Die Fibrillen sind meist ebenso gerichtet wie die Myokardfasern der Umgebung; man sieht aber in ein und derselben Masche oft Fibrillenbänder quer oder schräg zueinander verlaufen. Diese weiter differenzierten Zellen finden sich nur vereinzelt in den kleineren Knoten. Die Wände der Querseite der weiter entwickelten, länglich bis rechteckigen Maschen gleichen im Heidenhainschen Brillantschwarzpräparat den sogenannten Querlinien des umgebenden Myokard. Die Längsseite geht oft etwas abgerundet in die kurze Breitseite über, vielfach auch eckig, quer oder schräg. In ihrer Nähe werden oft die Fibrillen etwas protoplasmareicher. Die einzelnen Zellen werden jedoch meist nicht durch solche Querlinien voneinander abgetrennt; wo sie vorhanden sind, bilden sie meist Scheidewände zwischen den dort aneinandergrenzenden Zellen, aber im großen und ganzen hat doch das Gewebe synzytialen Charakter. Fast immer gehen die Fibrillen einer Masche in die benachbarten über."

Derartige weiter differenzierte Elemente finden sich nun in unserm Falle auffallend reichlich auch an der Peripherie der größeren, ebenso in den kleineren Knoten und vermitteln einen allmählichen Übergang von „Tumorgewebe" in das Myokard. In dem das Pulmonallumen einengenden Knoten bilden solche Zellen stellenweise gleichsam eine dicke subendokardiale Mantelschicht. Auf jeden Fall läßt sich eine bestimmte Regel über die Anordnung dieser Zellelemente im vorliegenden Fall nicht aufstellen, eine weitergehende Differenzierung der Zellen ist mindestens

---

[1]) Zieglers Beitr. Bd. 27, S. 145.

[2]) Zieglers Beitr. Bd. 45, S. 376.

ebenso häufig an der Peripherie wie im Zentrum der größeren und kleinen Herde zu konstatieren.

Auffallend reichlich finden sich kleinste intramuskuläre Herde, die mit den von Seiffert beschriebenen und abgebildeten „kleineren, intramuskulär gelegenen Knötchen" völlig übereinstimmen: „Diese Knötchen erscheinen aus zahlreichen, parallel zueinander angeordneten Fasern zusammengesetzt, welche eine zwar außerordentlich zarte, immerhin aber deutliche Querstreifung und intensiv gefärbte, stäbchenförmige Kerne besitzen. Die Breite dieser einzelnen Fasern beträgt ein Fünftel bis ein Drittel der Breite normaler Herzmuskelfasern. Die von ihnen gebildeten Bündel sind untereinander vielfach verschränkt, so daß sie nebeneinander bald im Längs-, bald im Querschnitt erscheinen. An den längsgetroffenen Bündeln ist das Verhalten der Kerne zu den Fasern nicht klarzustellen, insofern hier Faser ohne Zwischengewebe dicht an Faser liegt, und es hierdurch unmöglich wird zu entscheiden, ob der stäbchenförmige Kern im Innern der Faser ist oder ihr nur anliegt. Betrachtet man aber ein aus der Tiefe kommendes, im Querschnitt getroffenes Bündel, so erkennt man, daß dieser Querschnitt wieder von einer in Maschen angeordneten, körnigen Protoplasmamasse gebildet wird, welche kleine, unregelmäßige, nicht gefärbte Lücken umschließt. In diesen Lücken bemerkt man hier und da den runden Kern der Maschenwand anliegen oder frei in der Mitte der Lücke liegen. Die von diesen Fasern gebildeten Bündel liegen vielfach überall dicht aneinander, häufig aber, und zwar an der Peripherie der Knoten, d. h. da, wo ein solcher an die normale Muskulatur angrenzt, gehen sie auseinander und lassen wieder die von einer körnigen, gelb gefärbten Wand gebildeten Lücken zwischen sich, die entweder in einer Verdickung der Wand einen großen, bläschenförmigen Kern tragen oder in ein Netzwerk von protoplasmatischen Ausläufern aufgehängt eine spinnenförmige Zelle einschließen. Endlich lösen sich einzelne solcher Bündel büschelförmig auf, indem ihre Fasern fast unvermittelt in breite, stärker quergestreifte, normal erscheinende Herzmuskelfasern übergehen, teils sich in dem zarten, wellig faserigen Bindegewebe verlieren. Aber auch durch diese Auffaserung werden mehr oder weniger große, unregelmäßig gestaltete Räume frei, welche, von gelb gefärbtem körnigen Protoplasma ausgekleidet, entweder einen wandständigen Kern oder einen spinnenartig aufgehängten Zellkörper oder auch ein feines radiäres Netzwerk enthalten.

Ein eigenartiges Verhalten zeigt in unserm Fall fast das gesamte Myokard (Fig. 2, Taf. IV). Die bei schwacher Vergrößerung normal erscheinenden Muskelbündel erweisen sich, besonders deutlich auf Querschnitten, bei Anwendung stärkerer Systeme als reichlich vakuolisiert. Solche Querschnitte bieten folgendes Bild: Ein auf reinen Querschnitten annähernd kreisrunder, auf Schrägschnitten je nachdem mehr oder weniger länglicher, ovaler, ungefärbter Hohlraum wird von einem verhältnismäßig breiten, körnigen, mit Eosin rot, mit Pikrinsäure gelb sich färbenden Protoplasmaring umgeben, dessen Körner meist deutlich in radiären Strahlen angeordnet sind. Die Breite des Ringes entspricht meist dem Radius des von ihm umschlossenen Hohlraumes. Die meisten dieser Hohlräume enthalten einen runden bis ovalen, intensiv sich färbenden, chromatinreichen Kern, der, häufig genau zentral gelegen, dann von einem ungefärbten Hofe umgeben ist, dessen Breite der des Protoplasmaringes entspricht. Oft aber auch liegt der Kern dem Protoplasmaringe an oder ist in eine Verdickung desselben eingebettet. In wieder anderen und dann meist größeren Querschnitten ist der zentrale Kern von einer unregelmäßigen, schmalen Protoplasmazone umgeben, die mit dem Ring durch radiäre breitere oder ganz zarte und dann unregelmäßiger verlaufende Ausläufer zusammenhängt. Auch dem Ring anliegende und eingebettete Kerne senden von ihrer freien Peripherie Ausläufer in die gegenüberliegende Wand. Andere Hohlräume wieder sind entweder ganz leer oder von körnigen Protoplasmaausläufern der Wand wirr durchkreuzt; oder sie enthalten strukturlose, körnige Protoplasmamassen.

An längsgetroffenen Bündeln erscheinen die kleineren Hohlräume als längliche Spalten mit abgerundeten bis zugespitzten Enden, die aber nicht leer und ungefärbt sind, sondern in der Längsrichtung von dicht aneinander gelagerten, zarten, parallel verlaufenden und mit Eosin rosa gefärbten Fibrillen durchzogen werden. Diese Fibrillen erscheinen an den Längsseiten des Hohl-

raumes dichter angeordnet als in der Mitte und stellen, da bei dem geringen Querdurchmesser der Vakuolen auf dem Längsschnitt naturgemäß nur auf einer Seite ein Teil der schlauchartigen Fibrillenwand entfernt wurde, den entsprechenden gegenüberliegenden Wandabschnitt dar. Auch diese sich von dem übrigen Bündelprotoplasma durch ihre hellere, zart rosarote Färbung abhebenden Räume enthalten meist einen stäbchenförmigen Kern mit leicht abgerundeten Enden. Nur da, wo der Fibrillenzylinder größere Hohlräume umschließt, also auch je ein Teil desselben an der Ober- und Unterfläche des Präparats durch die Schnitte entfernt wurde, erscheinen diese entweder ganz leer oder enthalten einen Kern oder meist in der Längsrichtung verlaufende, mit der Wand zusammenhängende, an der Peripherie angeordnete Fibrillenenden, ferner meist zentral gelegen ein zartes, unregelmäßiges fibrilläres Netz oder auch eine Kombination aller dieser Elemente.

Stets gehen die Fibrillen der einzelnen Muskelbündel in benachbarte über, so daß auch hierdurch zahlreiche, aber meist als „interzelluläre", zum Teil intermuskuläres Bindegewebe enthaltende Lücken deutlich erkennbare Hohlräume entstehen.

Nicht selten finden sich in diese Muskulatur eingeflochten auch isolierte einzelne, den großen „Spinnenzellen" des „Tumorgewebes" an Größe und Form ähnliche Zellen, nur daß die von dem perinukleären Protoplasma ausstrahlenden Fortsätze bedeutend massiger sind.

Der Glykogennachweis fiel sowohl im „Tumorgewebe" als auch innerhalb des beschriebenen vakuolisierten Myokard stark positiv aus. Teils in Form feinster und gröberer Tröpfchen, teils in größeren unregelmäßigen Schollen, auch in Sichel- und Hufeisenform ist das Glykogen sowohl den Maschenwänden als auch den Ausläufern und Kernen der Spinnenzellen und besonders reichlich dem zarten protoplasmatischen Fasernetz der kernlosen Zellen an- und eingelagert. Die sehr dünnen Wände der großen, leeren, polygonalen Zellen sind häufig von einer schmalen Glykogenschicht förmlich austapeziert und mitunter durch dieselbe ganz substituiert. Frei im Maschenlumen gelegenes Glykogen findet sich nur ausnahmsweise in diesen letzteren Zellen, scheint dann aber eher von der Wand künstlich abgelöst und in das Lumen transportiert zu sein. Seltener, und dann in Form feinster, nur mit starker Vergrößerung sichtbarer Tröpfchen findet es sich in den weiter differenzierten „Tumorpartien".

Die gleiche, feintropfige Form herrscht innerhalb der vakuolisierten Muskulatur vor, auf Querschnitten den Wänden der Hohlräume sowohl an- wie eingelagert. In längsgetroffenen Muskelbündeln ist das Glykogen in der Mitte diffus staubförmig im Protoplasma verteilt, an den Rändern dagegen meist dichter angeordnet und häufig zu homogenen Bändern konfluiert, so daß die Bündel von Glykogen dann förmlich umsäumt sind. Im ganzen gilt auch hier als Regel, je größer die Hohlräume und dementsprechend zarter die fibrillären Wände werden, desto reichlicher ist der Glykogengehalt der letzteren.

Eine interessante, bisher an „Rhabdomyomen" des Herzens nicht beobachtete Eigentümlichkeit bietet in unserm Fall der in die Pulmonalarterie hineinragende Knoten. Hier findet sich an der Umbiegungsstelle subendokardial gelegen eine, dem Biegungswinkel entsprechend V-förmig eingeknickte, langgestreckte Kalkeinlagerung, die gegen das „Tumorgewebe" stellenweise durch eine bald derbere, bald zartere fibröse Kapsel unregelmäßig wellig abgegrenzt ist. Diese wellige, höckerige Grenze kommt durch zahlreiche, sowohl „tumor"- wie endokardwärts gerichtete, in fibröses Gewebe eingebettete, kurze Ausläufer der Kalkeinlagerung zustande. Stellenweise aber auch gehen die Kalkmassen unmittelbar in das „Tumorgewebe" über, ohne daß hier dann eine scharfe Grenze vorhanden ist. Auch finden sich in das subendokardiale Bindegewebe sowie in die übrige fibröse Kapsel eingesprengt, zahlreiche kleinere „Tumorzellenherde" und einzelne „Tumorzellen" sowie kleine Kalkpartikel.

Die Kalkeinlagerung setzt sich, wie namentlich an den Ausläufern deutlich zu sehen ist, aus zahllosen kleinen Strängen und aus Schollen zusammen, deren Größe ungefähr derjenigen der „Tumorzellen" entspricht. Im Zentrum erscheinen die Kalkmassen bei schwacher Vergrößerung mehr großschollig, lassen aber bei Anwendung stärkerer Systeme deutlich eine zarte, dem „Tumorzellgewebe" außerordentlich ähnelnde Struktur erkennen. Im Hämatoxylin-Eosinpräparat sieht

man hier zahlreiche, von einem dunklen, zackigen oder auch glatten Wall umrandete, hellere homogene, rundliche oder längliche Schollen, die fast immer ebenfalls dunkler gefärbte, mehr oder weniger zarte Stränge und zackige, zentral oder peripher gelegene Konkremente enthalten, die meist durch die Stränge mit dem Wall zusammenhängen. Oft ähneln solche Schollen auffallend in toto verkalkten „Spinnenzellen". Diese Wahrnehmung wird durch den Befund zahlreicher von dem verkalkten Gewebe eingeschlossener und in dieses allmählich übergehender „Tumorzellenherde" bestätigt (Fig. 3, Taf. V).

Durch fibröse, mit der Kapsel zusammenhängende Septen werden die Kalkschollen zu größeren oder kleineren Komplexen vereinigt.

Kleinere, isolierte, ebenfalls stellenweise von Bindegewebe umschlossene Kalkherde gleicher Art liegen in der Nähe des beschriebenen. Bei näherer Untersuchung entdeckt man auch in der weiteren Umgebung kleinste Kalkpartikel im „Tumorgewebe", die zum Teil allerdings artifiziell dorthin gelangt sein mögen, meist aber, wie an einigen Zellen deutlich sichtbar, eine mit dem Kern beginnende Verkalkung derselben darstellen.

Die Kalkmassen setzen sich aus phosphorsauren Salzen zusammen; bei der Behandlung mit verdünnter Salzsäure findet keine Gasbläschenentwicklung statt.

Sowohl das Bindegewebe der Kapsel, wie das der Septen im Innern der Einlagerung ist im ganzen recht zellarm, zeigt stellenweise sogar homogene, hyaline Beschaffenheit und beginnende Verkalkung und färbt sich dann intensiv mit Hämatoxylin.

In den „Tumorzellen" und dem Myokard Fett nachzuweisen gelang nicht, woran wohl kaum die anfängliche kurzdauernde Aufbewahrung in Alkohol schuldig ist, wie die deutliche Färbbarkeit subepikardialer Fettanhäufungen beweist.

Bezüglich der Genese der Rhabdomyome des Herzens ist man heute wohl allgemein der zuerst von Seiffert auf Grund seiner Befunde von den „Tumorzellen" ähnlichen Bildern im normalen embryonalen Myokard vertretenen Ansicht, daß diese „Tumoren" aus einer embryonalen Anlage entstanden sind. Dieser Auffassung gibt auch unser Fall eine volle Bestätigung. An ein und demselben Herzen finden sich hier alle Übergänge von embryonalen Muskelzellen in „Tumorzellen". Zweifellos entspricht die vakuolisierte Muskulatur der von Seiffert beschriebenen und abgebildeten embryonalen, wenn auch in unserm Fall die „quergestreifte ‚Mantelschicht' definitiven Muskelprotoplasmas" überwiegt und der „ungefärbte Hohlraum" durchweg kleiner ist als in den Abbildungen Seifferts, also die Entwicklung „aus dem ursprünglich hohlen, schlauchförmigen Gebilde zur späteren massiven Muskelfaser des Herzens" weiter vorgeschritten ist.

Im übrigen gleicht die beschriebene vakuolisierte Muskulatur unseres Falles der von Seiffert gegebenen Beschreibung der Muskulatur eines etwa 2 Monate alten Embryo: „In der Tat finden sich hier in einem Netzwerk gelbblau (gelbbraun?) gefärbter Substanz helle, ungefärbte Lücken von teils isodiametrischer, runder, teils längsovaler Form. Aber in einigen dieser Lücken bemerkt man, mehr oder weniger zentral gelegen, einen sternförmigen, mit seinen radiären Ausläufern in den peripherischen Kontur des Hohlraums übergehenden Protoplasmakörper. In einigen Hohlräumen ferner enthält dieser Zellkörper einen bläschenförmigen, runden, deutlich gefärbten Kern.

Übrigens konnte auch ich bei der im Kieler Institut üblichen systematischen mikroskopischen Untersuchung sämtlicher sezierten Herzen bei einem 6 und einem

8 Monate alten Fötus sowie bei drei Neugeborenen und je einem 1½ und 2 Monate alten Kinde als zufälligen Befund das Vorhandensein von Hohlräumen innerhalb der Muskelbündel feststellen, und zwar besonders ausgesprochen bei einem der Neugeborenen mit kongenitaler Lues.

Ferner bestätigte sich der Befund Seifferts, daß man „auch an den Herzen älterer Kinder auf Querschnitten der Muskelbündel noch hie und da Fasern begegnen kann, die noch einen, wenn auch sehr kleinen, ungefärbten Hohlraum enthalten", in mehreren Fällen.

Daß die Purkinjeschen Fasern eine dem „Rhabdomyomgewebe" außerordentlich ähnelnde Form aufweisen können, wie nächst Knox und Shorer[1]) auch Abrikossof und Bundschuh festgestellt haben, und daß diese Form vereinzelt auch bei älteren Kindern und sogar bei Erwachsenen anzutreffen ist, zeigt auch der abgebildete zufällige Befund (Fig. 4, Taf. V) an dem Herzen eines 46 jährigen Mannes mit abgelaufener Endokarditis und Aneurysma der Herzspitze, dem ein anderer Befund am Herzen eines an Diphtherie verstorbenen 13 jährigen Knaben sehr ähnelt.

Nach Mönckeberg[2]) ist für die Purkinjeschen Fasern, die „sozusagen auf der Höhe ihrer Differenzierung stehen", charakteristisch: 1. ihr außerordentlich wechselndes Kaliber, 2. das Sarkoplasmafibrillenverhältnis, das von dem der Myokardfasern stark abweicht, 3. das Auftreten größerer und kleinerer Hohlräume im Sarkoplasma, in denen die Kerne meist suspendiert sind, und 4. ihr Glykogengehalt.

Auf diese einzelnen Punkte näher eingehend, schreibt Mönckeberg: „Das wechselnde Kaliber der einzelnen Fasern tritt besonders deutlich auf Querschnitten hervor. ‚Neben Fasern, deren Querschnitte die der Ventrikelfasern um das Drei- und Mehrfache übertreffen, kommen in ein und demselben Bündelchen Fasern von viel geringerem Kaliber vor.' Auf Längsschnitten kann man weiter feststellen, daß die einzelnen Fasern in ihrem Verlaufe von sehr wechselnder Breite sind; meist ist der kernhaltige Abschnitt, der gleichzeitig von Vakuolen durchsetzt ist, sehr viel breiter und stellt eine Anschwellung von verschiedener Länge im Verlaufe der Faser dar.

Wie in den schmalen Fasern des Stammes und des oberen Abschnitts der Schenkel überwiegt das Sarkoplasma über die Fibrillen, und zwar hier, namentlich in den kernhaltigen Abschnitten, noch sehr viel stärker. Dabei sind die Fibrillen entweder an der Faserperipherie ziemlich regelmäßig angeordnet oder durch die ganze Faser völlig unregelmäßig zerstreut. Auf Querschnitten sieht man sie an der Peripherie sich öfters radiär anordnen, ... Das Sarkoplasma stellt sich in den Präparaten in einigen Fasern fast homogen, in anderen feinkörnig und in wieder anderen kleinmaschig netzförmig oder wabig dar. Inwieweit diese Strukturen Kunstprodukte sind, ist natürlich schwer zu entscheiden, die kleineren und größeren im Sarkoplasma auftretenden Vakuolen scheinen mir auf keinen Fall in das Gebiet der Artefakte zu gehören, da für ihre Präexistenz ihr Glykogengehalt spricht. Zuweilen nehmen diese Hohlräume auf weite Strecken fast den ganzen Querschnitt der Fasern ein, so daß man von Hohlfasern mit schmalem Sarkoplasmamantel, in dem die Fibrillen verlaufen, reden kann. Auf Längsschnitten tritt die Querstreifung der Fasern in sehr wechselnder Deutlichkeit hervor; man sieht ferner, daß die Fasern gegenüber denen des Stammes und auch des Myokards als kernarm zu bezeichnen sind. Die Kerne zeigen ungleiche Form und Größe, sind

---

[1]) Ref. bei Wolbach, Journal of Med. research Bd. 16, S. 495.

[2]) Lubarsch-Ostertag, Ergebnisse Bd. 14, I, S. 594.

mäßig chromatinreich und liegen in ziemlich regelmäßigen Abständen entweder im Sarkoplasma, das dann einen spindelförmigen oder länglich ovalen fibrillenfreien Hof um den Kern bildet, oder in den zentralen, röhrenförmigen Hohlräumen. Die Hohlfasern übertreffen meist die soliden beträchtlich an Dicke, und auch, wenn eine einzelne Faser teils hohl, teils solide gebaut ist, erscheinen oft die hohlen Abschnitte als bauchige Anschwellung."

Herrschen nun auch in den oben erwähnten beiden Präparaten die von Mönckeberg beschriebenen Fasertypen vor, so finden sich doch auch, namentlich in dem Herzen des 46 jährigen Mannes, Fasern, die, wie die Abbildung zeigt, infolge ihrer unregelmäßigen Form und relativen Armut an quergestreiften Fibrillen mehr den Tumorzellen ähneln, wenn sie auch deren Größe nicht erreichen.

Auch der in den bisher beschriebenen „Rhabdomyomfällen" vorherrschende Sitz der „Tumorknoten" in den vorderen Kammerwänden, dem Kammerseptum, in den Trabekeln und Papillarmuskeln, und zwar meist subendokardial, läßt nächst der Ähnlichkeit der Purkinjeschen Fasern mit „Rhabdomyomzellen" entschieden an eine Entstehung aus Fasern des Reizleitungssystems denken. Auch auf die inmitten des Ventrikelmyokard, ferner auf die subepikardial und auch in der Vorhofmuskulatur gelegenen Knoten ließe sich noch die Theorie einer Entstehung aus abgesprengten und abnorm entwickelten Purkinje-Fasern anwenden.

Erwähnt doch Mönckeberg, daß er „bei Untersuchung pathologischer Herzen wiederholt in der hinter dem Knoten gelegenen Vorhofmuskulatur bis in den Sinus coronarius hinein Fasern gefunden habe, die morphologisch durchaus den Purkinjeschen Fasern des Kammerabschnitts ähnelten, sich von diesen aber durch ihren größeren Fibrillenreichtum und das Fehlen des Glykogengehalts unterschieden. Da diese Fasern rechts vom Knoten sich nach vorn bis in die Ansatzstelle des medialen Trikuspidalsegels hinein verfolgen ließen und auch an anderen Stellen der Vorhofmuskulatur anzutreffen waren, glaube ich sie für pathologisch veränderte „gewöhnliche" Vorhofsfasern ansehen zu müssen und für sie den Charakter besonderer Reizleitungsfasern nicht annehmen zu dürfen, zumal Tawara[1]) auf derartige Veränderungen gewöhnlicher Fasern bereits aufmerksam gemacht hat. Auffallend ist allerdings, daß in den Herzen, in denen ich an den erwähnten Stellen solche Fasern antraf, die Purkinjeschen Fasern des Kammerabschnitts besonders deutlich charakterisiert waren."

Tawara fand „in der gewöhnlichen Ventrikelmuskulatur beim Menschen vereinzelte Fasern ähnlich den Endausbreitungen des Reizleitungssystems", deren pathologische Veränderung allerdings anzunehmen sei.

Nach Arnold[2]) muß noch ermittelt werden, ob unabhängig vom Verbindungsbündel „sarkoplasmareiche Fasern im Myokard enthalten sind. Er glaubt unter Vorbehalt „manchmal auch im Myokard, zuweilen in größerer Entfernung vom Endokard, einzelne sarkoplasmareiche Fasern und kleine vom Bindegewebe umhüllte Bündel solcher wahrgenommen zu haben". Bezüglich dieses Zitats bemerkt dann allerdings Mönckeberg, daß bei sorgfältiger Serienschnittuntersuchung sich stets ein Zusammenhang solcher Fasern mit dem Stamm nachweisen ließe.

In unserm Falle indessen liegt die Hauptmasse des „Tumorgewebes" intramuskulär im Septum- und Ventrikelmyokard oder subepikardial, und fast die gesamte Ventrikelmuskulatur zeigt an sich schon eine so eigenartige, dem Reizleitungssystem verwandte Beschaffenheit, daß es einer Heranziehung des letzteren zur Erklärung der „Tumorgenese" nicht bedarf. Am ungezwungensten erscheint die von Bundschuh angeführte „Möglichkeit, daß diese Geschwülste schon in

[1]) und [2]) Zitiert bei Mönckeberg.

dem gemeinsamen Muttergewebe der beiden verschiedenen Muskelsysteme des Herzens vor Eintritt einer Differenzierung in Myokard und Purkinjesche Fasern angelegt waren", und die Wahrscheinlichkeit, daß die Geschwülste einer herdweisen Störung in der Ausdifferenzierung der späteren „gewöhnlichen" Myokardfasern ihre Entstehung verdanken, ist um so größer, als sich so überaus zahlreiche direkte Übergänge solcher Fasern in kleinste „Tumorherde" finden.

Ungeklärt bleibt aber noch, welcher Art die Einflüsse sind, die einerseits zu der eigenartigen Persistenz des nicht fertig differenzierten Mutterbodens, andererseits zu dem der Wucherung eines Blastoms nicht unähnlichen abnormen Wachstum derselben Zellen geführt haben, dessen Produkt die großen Tumorknoten darstellen.

Bezüglich der Stellung der sogenannten Rhabdomyome des Herzens im onkologischen System ist zwar wiederholt die Auffassung vertreten worden, daß sie in innige Beziehungen zu angeborenen Gewebsstörungen gebracht werden müssen, immerhin ist aber die Bezeichnung „Rhabdomyom", wodurch sie unter die eigentlichen Gewächse eingeordnet werden, beibehalten worden. Die neueren Untersuchungen und besonders der von mir untersuchte Fall scheint es aber immer klarer zu machen, daß es sich um reine Gewebsmißbildungen und überhaupt nicht um Gewächse, also um Hamartome im Sinne Albrechts und nicht Hamartoblastome handelt. Wenn auch hier und da vereinzelte Mitosen gefunden worden sind, so handelt es sich hier doch um Wachstumsvorgänge, die im günstigsten Falle denen der normalen Gewebe entsprechen würden, denn es sind ja, wie nachstehende Tabelle zeigt, ausnehmend kindliche Individuen, bei denen sich die Bildungen finden.

Die Befunde betrafen:

in	4	Fällen	.....	Neugeborene	
„	8	„	.....	Kinder im	1. Lebensjahr
„	3	„	.....	„ „	2. „
„	3	„	.....	„ „	3. „
„	1	Fall	.....	„ „	4. „
„	1	„	.....	„ „	5. „[1]
„	1	„	.....	„ „	6. „
„	1	„	.....	„ „	8. „[1]

Schon der Umstand, daß es sich in der überwiegenden Anzahl aller Fälle um Neugeborene oder Säuglinge des ersten Lebensjahres handelt und die übrigen Fälle Kinder bis höchstens 8 Jahre betreffen, spricht dafür, daß nicht nur die Anlage, sondern auch die Entstehung der in Frage stehenden Bildungen in die Embryonalzeit zu verlegen ist, noch mehr aber der Vergleich zwischen den im etwas späteren Kindesalter beobachteten und den gleich bei der Geburt gefundenen.

[1]) Es sind dies die beiden noch nicht veröffentlichten Fälle von Dr. Steinbiß.

Vergleicht man z. B. unsern Fall mit Präparaten, die Herr Dr. Steinbiß von seinem bei einem 8 jährigen Kinde beobachteten Fall uns in dankenswerter Weise zur Verfügung stellte, so ergeben sich nicht die geringsten Unterschiede. Es findet sich überhaupt in allen Fällen, gleichviel welchem Alter sie angehören, eine ungemeine Einförmigkeit und Gleichförmigkeit der Befunde, so daß man durchaus den Eindruck erhält, daß hier im späteren Leben irgendwelche wesentliche Änderungen nicht mehr erfolgt sind, sondern sie so, wie sie gefunden werden, schon zum mindesten bei der Geburt fertig waren, und daß höchstens regressive Veränderungen, wie in unserm Fall, Verkalkungen, eintreten.

Auch der Umstand, daß wir in einigen Fällen in sonst unveränderten Herzen die großen, hellen Zellen der Rhabdomyome auffanden, ist für die Deutung der sogenannten Rhabdomyome von einiger Wichtigkeit, indem wir daraus wohl schließen können, daß Gewebsmißbildungen im Herzen keineswegs sehr selten vorkommen, eine tumorartige Entwicklung aber nicht zu nehmen brauchen. Wir würden danach die Rhabdomyome nur insofern den eigentlichen Gewächsen zurechnen können, als aus ihrer unabhängigen Entwicklung wohl geschlossen werden darf, daß es sich um Bildungen handelt, die eine von der übrigen Herzmuskulatur unabhängige Entwicklung durchmachen, ohne daß wir doch von einer eigentlichen blastomatösen Neubildung deswegen sprechen dürfen. Es würden sich daher die in Betracht kommenden Herzneubildungen von vielen sonstigen mit angeborenen Entwicklungsstörungen in Zusammenhang stehenden Gewächsen insofern unterscheiden, als ihre Ausbildung vollkommen in die Zeit der embryonalen Entwicklung zu fallen und das Wachstum mit der Beendigung des intrauterinen Lebens abgeschlossen zu sein scheint. Ja, es bestehen sogar gewisse Unterschiede gegenüber den Neubildungen, mit denen die Rhabdomyome des Herzens am häufigsten zusammen vorkommen, den bei der tuberösen Sklerose des Gehirns vorkommenden Tumoren, besonders der Niere. Es ist außerordentlich bemerkenswert, daß unter den nunmehr bekannt gewordenen 22 Fällen von Rhabdomyomen des Herzens sich 14 mal [1]) die Verbindung mit tuberöser Sklerose fand = 63,6%, 1mal mikroskopisch Gehirnneubildungen sich fanden und eigentlich nur in den wenigsten Fällen mit Sicherheit Entwicklungsstörungen in anderen Organen ausgeschlossen werden können. Es ist sicher und neuerdings durch Bundschuh wieder betont worden, daß die Veränderungen des Gehirns und der Nieren, die bei der tuberösen Sklerose so regelmäßig beobachtet werden, auch in das Gebiet der Gewebsmißbildungen hineingehören; aber es besteht auch kein Zweifel, daß unter den Nierengewächsen — den Fibrolipomyomen — zum mindesten ein Teil eine weitere Entwicklung und zum mindesten ein dem Alter des Trägers entsprechende gewebliche Ausbildung erkennen läßt, was wir bei den Rhabdomyomen nicht finden und wodurch diese offenbar eine Sonderstellung einnehmen.

[1]) Es sind dies die Fälle von v. Recklinghausen, Cesaris-Demel, Rothe, Ponfick (2 Fälle), Bonome-Cagnetto, Abrikosoff, Kaufmann, Schulgin (2 Fälle, Bundschuh, Jonas, Steinbiß (2 Fälle).

Es würde sich somit also in der Tat im wesentlichen um eine angeborene Gewebsmißbildung und nicht um eine echte Blastombildung handeln, und es würden sich insofern diese „Rhabdomyome" des Herzens wesentlich von den Rhabdomyomen der Speiseröhre und auch der rhabdomyomatösen Mischgeschwülste der Niere und der Scheide unterscheiden, bei denen echtes blastomatöses Wachstum im späteren Lebensalter beobachtet worden ist.

Kurz zusammengefaßt, hat die Untersuchung unseres Falles folgende Ergebnisse geliefert:

Es handelt sich um multiple kongenitale „Rhabdomyomknoten" im Herzen eines Neugeborenen, deren einer durch hochgradige Stenosierung des Pulmonallumen für das Leben des Kindes verhängnisvoll wurde.

Mehr oder weniger abweichend von früheren Befunden zeigt unser Fall

1. *reichlichen Glykogengehalt der „Tumorzellen"*;
2. *regressive Vorgänge an denselben in Form von Verkalkungen*;
3. *eine eigenartige Persistenz des auf embryonaler Entwicklungsstufe stehengebliebenen Myokards, dessen Fasern kontinuierlich in das Tumorgewebe übergehen, so daß an ein und demselben Herzen die Entstehung der Tumoren aus embryonalen Muskelzellen im Sinne Seifferts sich verfolgen läßt.*
4. *Diese Befunde zusammengenommen mit der Altersstatistik aller bisher beobachteten Fälle unterstützen im wesentlichen die Auffassung, daß die „Rhabdomyome" des Herzens einfache embryonale Gewebsmißbildungen sind, deren unabhängiges Wachstum und vollständige Ausbildung bereits in der Embryonalzeit seinen Abschluß erreicht*[1]).

Herrn Geheimrat Lubarsch, der die Anregung zu dieser Arbeit gab, spreche ich meinen ergebensten Dank aus für die freundlichen Ratschläge bei ihrer Anfertigung.

[1]) Die mikroskopischen Belegpräparate sind der Mikroskopischen Zentralsammlung in Frankfurt a. M. überwiesen worden.

Erklärung der Abbildungen auf Taf. IV u. V.

Fig. 1. Übersichtsbild von „Tumorgewebe“ mit einstrahlenden Myokardbündeln. (Zeiss Okul. II, Obj. A.)
Fig. 2. Querschnitt durch vakuolisiertes, embryonales Myokard. (Zeiss Okul. IV, Obj. D.)
Fig. 3. Schnitt durch verkalktes „Tumorgewebe“. (Zeiss Okul. II, Obj. D.)
Fig. 4. Purkinjesche Fasern aus dem Herzen eines 46 jährigen Mannes. (Zeiss Okul. II, Obj. D.)

Lebenslauf

Ich. Hinrich Rehder, evang. Konfession, wurde am 23. Oktober 1887 zu Altona a. E. als Sohn des Mühlenbesitzers Hinrich Rehder geboren und genoß meine Schulausbildung auf dem Gymnasium Christianeum zu Altona, welches ich nach bestandener Reifeprüfung im Herbst 1907 verließ, um zunächst meiner Dienstpflicht zu genügen. Dann studierte ich in Tübingen und Kiel, woselbst ich im Früjahr 1910 die ärztl. Vorprüfung bestand. Meine klinischen Semester absolvierte ich an den Universitäten München und Kiel, bestand im Sommer 1913 die ärztl. Prüfung in Kiel und bin daselbst seit dem 15. August 1913 als Medizinalpraktikant am Pathol. Institut tätig.

Fig. 1.

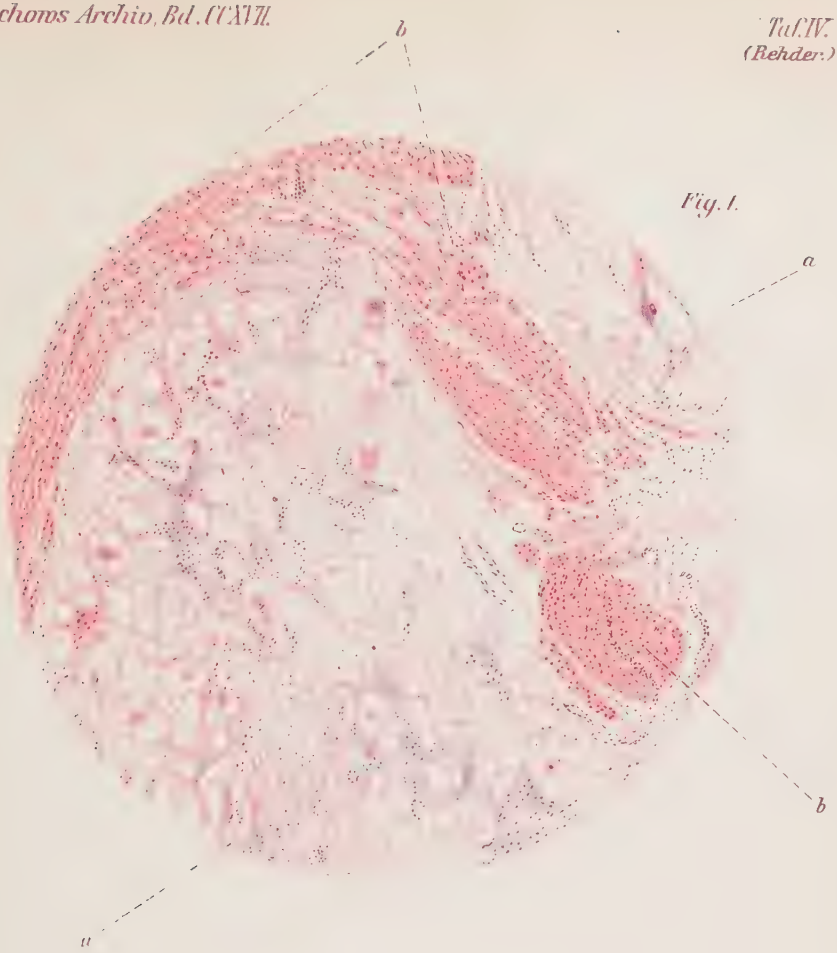

Fig. 2.

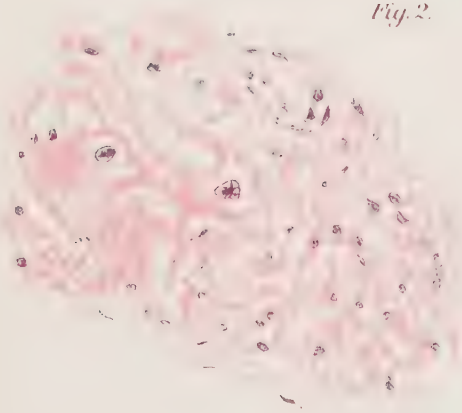

L. J. Thomas, Lith. Inst., Berlin

Fig. 3.

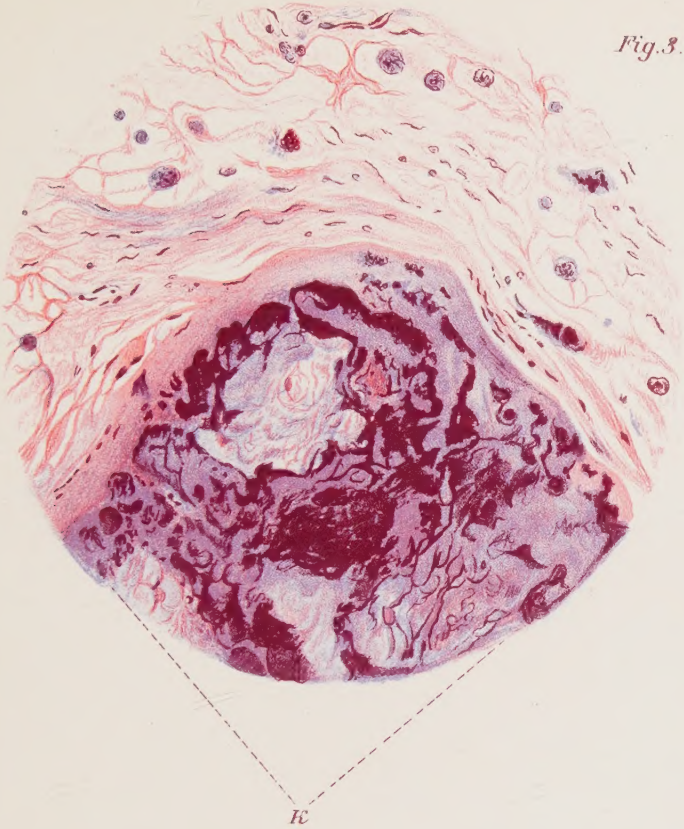

Fig. 4.

L. J. Thomas, Lith. Inst. Berlin